Aus dem Pathologischen Institut der Universität München.
Vorstand: Geheimrat Professor Dr. Borst.

Beitrag zur Genese und Kasuistik der Eventration:

Ein Fall mit seltener Kombination verschiedener Mißbildungen

Inaugural-Dissertation

zur

Erlangung der Doktorwürde

in der gesamten Medizin

verfaßt und einer

Hohen Medizinischen Fakultät

der

Ludwig-Maximilians-Universität zu München

vorgelegt von

Karl Lins
aus Ravensburg

1938

Druckerei u. Verlag wissenschaftlicher Werke Konrad Triltsch, Würzburg

Gedruckt mit Genehmigung der Medizinischen Fakultät der Ludwigs-Maximilians-Universität München.

Referent: Geheimrat Professor Dr. Borst.

Tag der mündlichen Prüfung: 8. Juli 1937.

R. UNIV. BIBLIOTHEEK LEIDEN

Über foetale Mißbildungen weist die einschlägige Literatur mannigfaltiges Material auf. Sie treten auch jeweils mit den verschiedenartigsten Bildern auf. Seien es nun Mißbildungen amniogener Natur oder solche in der Erbanlage bedingter, ihre kausale Genese scheint letzten Endes noch nicht geklärt zu sein. Unter den Mißbildungen, die mit einer Störung des ventralen Körperverschlusses einhergehen, stellt die Bauchspalte einen der häufigsten Typen dar. Selbst namhafte Forscher wie Ahlfeld, Kermauner, Marchand, Falk und Schwalbe, die sich sehr eingehend mit diesen Fällen und ihrer kausalen Genese beschäftigt haben, fußen mit ihren Anschauungen nur auf Theorien, die wiederum teilweise sehr weit auseinandergehen. Auch über die Verbindung der Eventration mit anderen Mißbildungen läßt die bisherige Literatur viele Fragen offen. Ich glaube nicht, daß sich mit dem folgenden Fall weiteres klären läßt. Doch wird er in der Kombination der Mißbildungen im einzelnen selten und im ganzen wohl einzig dastehen. Zur Bereicherung der bisher in der Literatur beschriebenen und gesammelten Fälle scheint er sehr geeignet zu sein. Obwohl die Bauchspalte zu den selteneren Mißbildungen gehört, in den üblichen Lehrbüchern als sehr selten bezeichnet wird, ist die Literatur darüber doch sehr umfangreich. Nach einer älteren Statistik betragen sie 1 : 5000 Geburten.

Diese Formen der Entwicklungsstörung sind durch einen beträchtlichen Defekt der Bauchwand charakterisiert, durch den fast sämtliche Baucheingeweide, nur von einer dünnen Membran mehr oder weniger bedeckt, frei vorliegen können. Daneben finden sich meist Formveränderungen des Beckens und der Wirbelsäule.

Marchand beschreibt diesen Mißbildungstypus folgendermaßen:

„Der Nabel ist so weit, daß der größte Teil der Bauchhöhle offen bleibt. Die Bauchwandungen gehen am Rande in die amniotische Wand des Sackes über, welcher den größten Teil der Bauchorgane umschließt. Der kurze Nabelstrang verläuft meist an der unteren Wand des Sackes, oder ein eigentlicher Nabelstrang fehlt, und die Wand des Sackes steht direkt mit der Plazenta in Verbindung".

Typisch ist nach der Literatur ferner die Kombination dieser Eventration mit einer manifesten oder okkulten Rhachischisis unter mehr oder weniger ausgeprägter Beteiligung des Rückenmarks.

Da nun aber die Untersuchungen zur Klärung der einzelnen, höchst mannigfaltigen Befunde noch keineswegs abgeschlossen sind, und über die Genese dieser Mißbildungen verschiedene Theorien aufgestellt worden sind, ohne daß man bis jetzt zu einem nur annähernd einheitlichen Ergebnis gelangen konnte, scheint es angebracht, die Beschreibung eines Falles folgen zu lassen, der durch freundliches Entgegenkommen des Amtsarztes beim Gesundheitsamt in Eggenfelden, Dr. Schiller, dem Pathologischen Institut der Universität in München zur eingehenden Untersuchung übersandt wurde. Ferner hat mir der praktische Arzt und Geburtshelfer, Dr. Fuchsbüchler, Eggenfelden, durch Familienanamnese und klinischen Bericht in dankenswerter Weise einen weiteren Beitrag geliefert.

Ich möchte Anamnese und klinischen Bericht gleich vorausschicken:

Die Mißbildung ist die Frucht der erstgebärenden Fabrikarbeiterin Frau Gr., geb. 22. 7. 1913. Vater Potator, gestorben am 7. 2. 1933 an Leukämie. Mutter, 45 Jahre alt, leidet an Asthma. 3 Geschwister der Frau Gr. leben, 2 davon gesund. 1 Bruder nicht gesund. Er leidet an Mandelentzündungen mit hohem Fieber. Als Begleiterscheinungen treten Kolikanfälle heftigster Natur auf. In der Poliklinik München und im Krankenhaus Nymphenburg wurde eine Lymphozytose, Salzsäuredefizit, Hypermotilität des Dickdarms und etwas erhöhte Senkungsgeschwindigkeit festgestellt. Zwei Geschwister sind beim Geburtsakt gestorben (abnorm großer Kopf; beidemal Wendung).

Sonst hat die Mutter spontan entbunden. Die Großmutter, 73 Jahre alt, hat einen sehr starken Gibbus und Hernia femoralis dextra.

Die Großeltern väterlicherseits leiden an Herzfehlern. Drei Geschwister des Vaters hatten einen Wolfsrachen; davon lebt nur noch eines.

Die Schwangerschaft: Mitte Oktober war die letzte Periode, die nach Angabe von Frau Gr. nicht mehr so war wie sonst. Am 26. 12. 1935 sehr heftige Schmerzen im rechten Abdomen. Es bestand kein Fieber, doch Erbrechen. Eine Schwangerschaft im 4. Monat wurde festgestellt. Am 27. 12. 1935 Appendektomie, da die Schmerzen ausgesprochen immer an derselben Stelle angegeben wurden und

immer stärker wurden. Erbrechen bestand auch noch, jedoch kein Fieber. Nach der Operation bestanden die Schmerzen weiter. Urin o. B. Nur langsame Besserung. Am 2. 2. 1936 wurde Gr. geheilt entlassen. Die weitere Schwangerschaft verlief normal bis etwa 3 Wochen vor der Entbindung. Schmerzen in Höhe des 11. und 12. Brustwirbels und unter dem rechten Rippenbogen. 14 Tage vorher Abgang von Fruchtwasser; die letzten Tage ständig. Geburt erfolgte am 10. 5. 1936, 20 Uhr, spontan, in Schädellage.

Die Hebamme gibt an:

„Das Kind hat gelebt. Er war deutlich Pulsation in der Herzgegend zu sehen. Das Kind hat mindestens 10 Atemzüge gemacht. Ich erwartete jeden Augenblick den Schrei des Kindes. Es war eine I. Schädellage. Die Entwicklung des Schädels war vollkommen normal vor sich gegangen. Als der Kopf entwickelt war, habe ich mir gedacht, ob wohl ein Hindernis vorliege, da die Schultern so unendlich schwer nachkamen. Ich habe am Kopfe gezogen. Dabei hat sich das Kind ganz nach rechts herausgedreht. Da sah ich, daß irgend etwas vorlag, konnte es aber nicht erkennen. Ich zog noch weiter am Kind. Da entwickelte sich auch der Fuß, aber ich konnte das Kind nicht von der Mutter wegbringen, da die Nabelschnur so kurz (etwa 8 cm) war und sehr stark zerrissen. Ich konnte überhaupt nicht unterscheiden, was Nabelschnur war. Es waren 2 Teile, darum habe ich an 2 Stellen abgebunden (dies muß am eingesandten Foetus noch zu erkennen gewesen sein). Eingriffe sind am Kind sonst keine gemacht worden".

Die Sektion und Präparation unter der Nr. E 5038/36 erfolgte am 13. 5. 1936. Die Untersuchung ergab folgendes Bild: Es handelt sich um die Leiche eines männlichen Neugeborenen mit allen äußeren Zeichen der Reife. Die Haut ist zart und rötlich, ohne Livores, mit reichlich Lanugohaaren und Vernix caseosa bedeckt. Die Länge beträgt 47 cm, das Gewicht 1900 gr. Letzteres ist mitbedingt durch das Fehlen der rechten unteren Extremität. Schädel und obere Extremitäten sind normal entwickelt. Die Wirbelsäule zeigt leichte Verkrümmungen sowohl im Sinne einer linkskonvexen Kyphoskliose im Bereich des Hals-Brustabschnitts, als auch einer rechtskonvexen im Lumbalteil. Die rechte untere Extremität fehlt ganz. Der Reststumpf, sofern man ihn so bezeichnen kann, ist kurz und glatt ohne Zeichen einer Narbe in Form etwa eines amniotischen Abschnürnabels. Die linke untere Extremität ist im Kniegelenk

nach hinten flektiert, der Fuß im Sinne eines Klumpfußes deformiert, sodaß die Zehen gegen das Kreuzbein zeigen und es beinahe berühren. Auf der Vorderseite des Bauches bemerkt man einen ungefähr kreisrunden, kleinhandtellergroßen Defekt der Bauchdecken, dessen oberer Rand dem Rippenbogen entspricht und dessen unterer Rand 1 cm über dem Schambogen liegt. Die seitlichen Grenzen entsprechen ungefähr der Verlängerung der Medioclavicularlinien. An der epidermalen Begrenzung des Defektes hängen teilweise noch dünnsaumige Restchen einer serösen Haut. Am unteren Rand befindet sich in einem dieser Fetzchen ein stärkeres Gefäß, das mit einer Ligatur versorgt ist.

Durch diese Öffnung der Leibeshöhle sind die ganzen Bauch-eingeweide einschließlich Blase extraperitoneal gelagert. Nur Sigmoid und Rektum liegen nicht vor. Die Organe hängen an ihren Fixationsbändern an der hinteren Bauchwand, die Därme an ihren Mesenterien. Die Ligamente sowie der Mesenterialstiel sind vom Defektrand fest umschnürt.

Penis und Scrotum sind in normaler Größe vorhanden; jedoch fühlt sich letzteres leer an.

Bei Eröffnung der Brusthöhle liegt zunächst der große Thymus vor, welcher den Herzbeutel völlig deckend vom Kehlkopf bis zum vorderen Ansatz des Zwerchfells reicht. Er ist in zwei Lappen geteilt, die ungefähr gleich groß sind. Nach seiner Entfernung findet sich das vollkommen entwickelte Herz in normaler Lage in einem zarten und glatten Herzbeutel. Sämtliche großen Gefäße sind vorhanden und in topographisch richtiger Lage. Das Foramen ovale ist offen. Septum- und Wanddefekte sind nicht vorhanden; die Muskulatur ist kräftig entwickelt. Der Ductus (arteriosus) Botalli ist offen und sondierbar. Die Klappen erscheinen intakt, Perikard und Endokard sind zart, glatt und glänzend. Die Nervi phrenici und vagi sind von entsprechender Stärke und Lagerung.

Die Lungen sind gewöhnlich groß und gelappt. Die Schwimmprobe ist negativ.

In der rechten Pleurahöhle befinden sich einige Kubikzentimeter einer klaren, serösen Flüssigkeit.

Das Zwerchfell zeigt keinerlei Defekte. Es weist aber keine Kuppelbildung auf, sondern überspannt die Bauchhöhle als horizontales ebenes Dach.

Die Leber ist stark mißgestaltet. Ihre Lage ist ungefähr in der Medianlinie. Sie zeigt keinerlei Lappung in linken und rechten Lap-

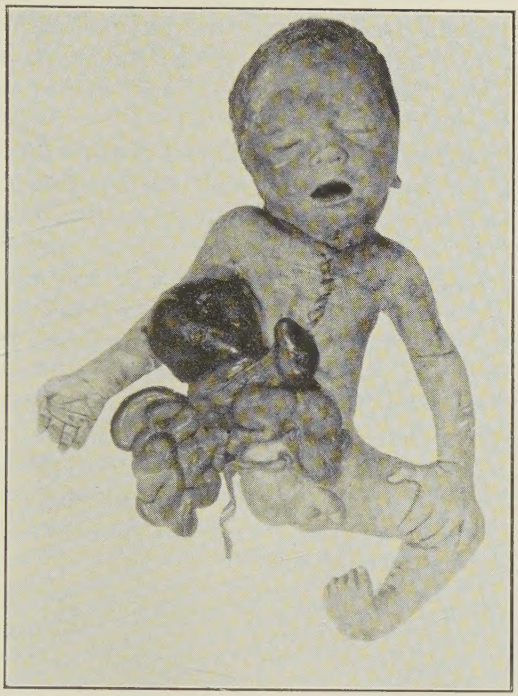

Zur bildlichen Orientierung:
Die Herauslagerung des Dünndarms und der Leber nach rechts, erfolgte zur besseren bildlichen Darstellung der übrigen Bauchorgane.
Das schlingenartige Gebilde am Unterbauch ist lediglich eine Gefäßligatur der Nabelarterie.

pen und ähnelt in Form und Größe einem großen Apfel, wobei die Vena umbilicalis als Stiel desselben angesehen werden kann. Die Nabelvene ist mit einer Ligatur versehen. Die kugelige Oberfläche ist an zwei Stellen durch eine dellige Furche unterbrochen. In der ersteren liegt der Stumpf der Vena umbilicalis, während sich in der zweiten die Gallenblase versteckt. Die Gallenblase schaut nur durch einen Spalt aus der Lebermasse, ist aber gut präparierbar. Sie ist mit einer eingedickten, dunkelgrünen Flüssigkeit gefüllt. Ihre Schleimhaut ist zart und glänzend. Die Gallenwege sind von außen präparierbar, aber wegen ihres engen Lumens nicht zu sondieren.

Der Ductus venosus Arantii ist nach Verfolgung der Nabelvene zu präparieren und ist bis in die Vena cava inferior sondierbar.

Die Milz ist nicht ganz von entsprechender Größe und Form. Sie ragt links unterhalb der Leber aus der Bauchhöhle und ist durch ein kurzes Gekröse mit der Curvatur des Magens verbunden.
Das Pankreas zieht sich vom Milzhilus zum Duodenum und zeigt normale Form und Größe.
Der Magen ist mit einem flockigen grauen Brei gefüllt. Die Schleimhaut ist glatt, zart und glänzend und läßt die Falten der Magenstraße gut gezeichnet erkennen. Er liegt auch in der Medianlinie und wird von der Leber gedeckt.
Die Passage des ganzen Magendarmkanals ist frei und zeigt weder Atresien und Stenosen, noch ein Meckelsches Divertikel. Die Lagerung des Darmes entspricht der frühfötalen Lage. Die Appendix liegt links unten und ist von ordentlicher Größe. Der Dünndarm besitzt ein kurzes Mesenterium. Er ist in gewöhnlicher Weise gewunden und in Schlingen gelegt, an manchen Stellen etwas erweitert, aber im Ganzen ohne Veränderungen gegenüber der Norm. Sein Inhalt wechselt in den verschiedenen Abschnitten von einem grauen, flockigen Brei zu grün-schleimiger Konsistenz.
Das ganze Colon ist frei beweglich.

Das Coecum ist nach links unten gelagert. Das Ascendens ist ganz kurz, steigt nach rechts oben gegen die Medianlinie und geht in das von der Mitte nach rechts verlaufende enge Transversum über. Das Colon descendens und das Sigmoid sind nach rechts herausgelagert und stark aufgetrieben. Der Inhalt ist von blaßgrüner bis gallertiger Beschaffenheit. In der Analöffnung findet sich hellgrünes Mekonium.

Die Band- und Netzverhältnisse sind stark von der Norm abweichend. Das große Netz ist nur als wulstförmiger, schmaler Saum der großen Curvatur entlang zu erkennen. Das Omentum minus ist durch seine verschiedenen Bänder verkürzt dargestellt. Die Bursa omentalis ist vorhanden und durch das Foramen Winslowi sondierbar. Die Mesenterien sind allgemein verkürzt, ausgenommen das Mesocolon, welches nur als Mesocolon transversum vorhanden ist.

Bei der Präparation der retroperitonealen Gebilde stößt man sowohl links als auch rechts auf zwei wulstförmige Gebilde in etwa Markstückgröße, die an der Wirbelsäule unter dem Zwerchfell gelagert, sich als Nebennieren darstellen lassen.

Unter den Nebennieren liegen die Nieren, durch ihre fötale Lappung ausgezeichnet. Ihre Form ist sehr verschieden. Während

die rechte Niere normale Bohnenform aufweist, ist die linke ausgesprochen kugelig. Die linke liegt an gewöhnlicher Stelle, etwas gedreht mit dem Hilus nach unten. Die rechte Niere sitzt etwas tiefer, mit dem unteren Pol vor das Darmbein gelagert. Der rechte Ureter ist entsprechend etwas kürzer bzw. geschlängelt. Beide Ureteren sind wohlgestaltet, nicht erweitert oder stenosiert und münden tief unten seitlich in die Blase. Ihre Mündung ist in der Blase zu erkennen und sondierbar.

Die Blase liegt als kastaniengroßes Gebilde vor. Sie ist an ihrer Vorderseite durch eine Bauchfellfalte mit dem unteren Rand des Bauchdefektes verwachsen. An ihrer rechten Seite zieht ein größeres Gefäß herauf, das mit einer Ligatur versorgt ist und sich als Arteria umbilicalis dextra darstellt. Mit ihrer Hinterwand ist die Blase im unteren Drittel durch eine Bauchfelltasche am Rektum fixiert. Bei ihrer Eröffnung entleeren sich 2 ccm einer klaren Flüssigkeit. Die Schleimhaut ist glatt, zart, glänzend und gefältelt. Das Trigonum ist gut ausgeprägt, und an dessen unterem Ende sind die Ureterenmündungen gut sichtbar.

Linkerseits bemerkt man weiterhin frei an der hinteren Bauchwand, der Höhe nach in der Mitte zwischen Zwerchfell und Blase liegend, ein kirschkerngroßes Körperchen, dem wie eine Helmraupe ein anderes kleines Körperchen aufsitzt. Es handelt sich um Hoden und Nebenhoden, welche in eine seröse Duplikatur nach unten hin eingewachsen, in strangartiger Verlängerung gegen die Blase einen Ductus deferens senden, der sich unten an die Blase anschmiegt und in einem Knötchen, das man als Prostata bezeichnen kann, verschwindet. Der linke Prozessus vaginalis ist offen und läßt sich bis ins Scrotum mit der Sonde verfolgen.

Auf der rechten Seite fehlen diese Gebilde ganz; ein Leistenkanal ist nicht vorhanden.

Der Penis zeigt normale Form und entsprechende Größe. Bei seiner Präparierung finden sich keinerlei Harnröhrendefekte. Die Harnröhre ist bis in die Blase sondierbar.

Die Aorta verläuft unter dem Zwerchfell nach rechts vor der Wirbelsäule; sie gibt in Form eines Tripus an der gewöhnlichen Stelle die Gefäße für Magen, Darm, Leber und Milz ab. Die Aufteilung in die Iliacalgefäße ist ganz atypisch. Unmittelbar unter dem Tripus verläßt die Arteria iliaca sinistra als dünner Zweig die Aorta und nimmt ihren normalen Verlauf unter dem Poupartschen Band hindurch. Sie gibt an der gehörigen Stelle eine Hypogastrica ab.

Nach Abzweigung der A. iliaca sin, verläuft ein starkes Gefäß zunächst in Größe und Richtung der Aorta weiter, zieht dann ins rechte Becken, gibt ein als Hypogastrica zu erkennendes Gefäß ins Becken und mehrere kleinere Gefäße in die Gegend der aplastischen rechten Hüfte ab, zieht dann an der rechten Seite der Blase hoch zum Blasenfundus und endigt als anormale A. umbilicalis dextra erkannt an der oben erwähnten Gefäßligatur.

Die Untersuchung des Schädels ergab keinerlei Anhaltspunkte für Mißbildungen oder Defekte.

Die Röntgenuntersuchung des Skeletts ergab nur für die Brust- und Halsabschnitte sowie die Extremitäten klare Bilder. Infolge einer Lordose, Skoliose und Torsion der Lendenwirbelsäule, sowie Unregelmäßigkeiten des Beckens, läßt das Röntgenogramm über die Verhältnisse der Lendenwirbelsäule kein sicheres Bild gewinnen.

Die Wirbelsäule ist im Halsbereich links-konvex und im Lendenbereich rechtskonvex skoliotisch; im oberen Brustabschnitt zeigt sie eine Kyphose. Das Kreuzbein hat nicht eine ventral-konkave, sondern eine ungefähr gerade, beinahe schon ventralkonvexe Vorderwand. Das Steißbein ist nicht nach vorn gebogen, sondern geradeaus nach unten gerichtet.

Von einer Anlage der rechten unteren Extremität ist im Röntgenogramm nichts zu erkennen. Das Os ischii des rechten Beckens fehlt ganz, während sich das Os ileum als schmale Knochenspange darstellt.

Die linke untere Extremität weist keine Knochendefekte auf. Dafür aber eine starke Flexion des Kniegelenks und eine abnorm starke Supinationsstellung des Fußgelenks, sodaß der Talus den tiefsten Punkt der Extremität bildet.

Nach präparatorischem Vorgehen und Herauslösen des Wirbel- und Beckenskeletts lassen sich die Wirbelbogen des unteren Lendenabschnitts (3.—5. Lendenwirbel) als nicht ganz geschlossen darstellen. Der Spalt ist sehr eng. Das Rückenmark ist nicht beteiligt, es liegen keine Teile desselben vor — es handelt sich um eine Spina bifida occulta post.

Das Becken ist ebenfalls hochgradig mißgestaltet. Während man die linke Hälfte als normal bezeichnen kann, ist die rechte in ihrer ganzen Form abnorm. Der rechte Kreuzbeinflügel fehlt. Dadurch bildet die Darmbeinschaufel nicht wie normal zur Frontalebene durch das Kreuzbein einen stumpfen Winkel, sondern einen

solchen von ungefähr 90 Grad. Sie erscheint um eine Vertikalachse nach innen geklappt, sodaß sich der rechte Beckenarm sehr beschränkt darstellt. Ferner ist sie nach vorne unten gekippt, sodaß die Spina iliaca ant. sup. tiefer steht als links und die Crista steil nach unten fällt. Die Corpora sämtlicher drei Beckenknochen sind mangelhaft entwickelt, ohne ein Acetabulum zu bilden.

Vom Schambein ist nur der obere Ast vorhanden, der mit dem nach vorn unten gekippten Darmbein nach unten verzogen ist. Die Spina iliaca post. inf. ist vom Os sacrum weit abstehend und nach hinten und oben gezogen. Der untere Schambeinast und das Sitzbein sind nicht vorhanden.

Die Bildungsfehler des beschriebenen Foetus und andere von mir in der Literatur durchgesehene ähnliche Fälle lassen sich unter einem gemeinsamen Gesichtspunkt betrachten: Alle zeigen in typischer Weise die Merkmale der als Bauchspalte oder Eventration beschriebenen Entwicklungsstörung, welche Kermauner in zwei Gruppen unterscheidet. Unter dem angeborenen Bauchbruch oder Bauchspalte versteht er diejenigen Fälle, bei denen sich über seinem Inhalt der Bruchsack noch zu einer freien, geformten Nabelschnur abschließt. Die zweite Gruppe bezeichnet er als Eventration. Es sind dies jene hochgradigen Bauchbrüche, bei denen eine eigentliche Nabelschnur als freier Strang nicht aufzufinden ist und die Baucheingeweide in der extraembryonalen Cölomhöhle liegen, be-

grenzt von der mesodermalen Amnionfläche und direkt in Verbindung mit dem Chorion der Placenta.

Wenn man nicht die Existenz von Zwischenerscheinungen dieser beiden Gruppen zugestehen will, dann fällt auch wohl der vorliegende Fall unter den Begriff der Eventration; denn es war wohl kaum eine freie Nabelschnur vorhanden, was sich auch im Bericht des Geburtshelfers ausdrückt, wo die „Nabelschnur" sehr kurz und zerrissen und nicht genau unterscheidbar war. Sie wird, wie in anderen Beobachtungen, als plattgedrückte Leiste auf dem die Eingeweide einhüllenden Bruchsack verlaufen sein und zwar zweigeteilt. Die Bruchsackhülle wurde durch das Geburtstrauma zerstört und die beiden stärkeren Gefäßstränge blieben als „zweiteilige Nabelschnur" erhalten.

In Bezug auf das Skelettsystem wiesen sämtliche von mir durchgesehenen Fälle Anomalien gleicher, ähnlicher und verschiedener Natur auf. Starke Skoliosen und Beckenverbildungen stehen im Vordergrund. Während man im vorliegenden Fall von einem quer zusammengedrückten Becken sprechen kann, finden sich in anderen Fällen häufig aufgeklappte Becken, sogenannte Spaltbecken oder gar die Pelvis inversa Ahlfelds, deren Seitenbeckenknochen sogar eine Frontalstellung einnehmen. Best und Gruber beschrieben mehrere solcher Fälle. Über die mit Bauchspaltenbildung einhergehenden Abweichungen der Wirbelsäule und des Beckens findet man in der Arbeit von Falk breite Ausführungen. Falk nimmt, wie schon andere vor ihm, eine gemeinsame Entstehungsursache beider Mißbildungen an, der Bauchspalte und der Skelettanomalie. Mein Fall ist in diesem Sinne gewiß auch höchst interessant. Ganz bizarre Bildungen können bei derartigen Entwicklungsstörungen zutage treten, trotz der Gemeinsamkeit bestimmter Erscheinungen.

Auf das außerordentlich häufige gleichzeitige Vorhandensein von Spina bifida und Bauchspalte hat schon von Recklinghausen hingewiesen. In der durchgelesenen Literatur fand sich diese Kombination ferner bei Weidling, Kocheim, Sternberg, Dietrich, Knauf, Best und Gruber (3 Fälle) verzeichnet.

Auch in meinem Fall habe ich Wirbelspalten gefunden, obwohl äußerlich nicht und im Röntgenbild kaum erkennbar. In anderen Fällen waren sie meist zu erkennen als Spina bifida subcutanea durch eine zystische Erweiterung des Zentralkanals (Myelocystocele), der Rückenmarkshäute (Meningocele), oder beides (Myelo-

cysto-Meningocele), sodaß die sie bedeckende Haut halbkugelig vorgebuckelt war. Dieselbe kann aber auch äußerlich ganz unmerklich oder nur durch abnorm starke Behaarung der Haut markiert sein: Spina bifida occulta. Bei Spina bifida occulta findet man eine sehr kleine Wirbelspalte ohne Beteiligung des Rückenmarks (Aschoff). Letzteres kann ich auch auf meinen Fall beziehen. Garrè und Borchard schreiben: „Die Spina bifida occulta stellt die von äußerer Haut bedeckte rudimentäre Form der Spina bifida dar, meist an den unteren Lenden- und oberen Kreuzbeinwirbeln vorkommend. Sie ist nicht immer tastbar, sie verrät sich durch abnorme Behaarung an dieser Stelle, durch Lähmungen, Kontrakturen (Klumpfuß) und trophische Störungen an den Beinen".

Letzteres ist in meinem Falle in vollem Maße zutreffend. Die Mißbildung bietet ein Bild extremster trophischer Störung, was rechtes Becken und rechte untere Extremität betrifft; ferner den Klumpfuß links.

Jegliche Anhaltspunkte für direkte amniale Entstehung fehlen.

Während sich in der Literatur sehr oft starke Mißbildungen im Darmtraktus vorfinden, wie Mangel des Wurmfortsatzes, Mangel von Colon, Mastdarm und Atresie des Afters, Kloakenbildungen als Darm-Blasenspalten, so findet sich in meinem Fall lediglich eine starke Ektopie bzw. Dystopie der Bauchorgane. Was die Dystopie anbelangt, so ist es klar, daß die einmal im Bruchsack festgehaltenen Eingeweide ihre entwicklungsgeschichtliche Drehung nicht mehr durchmachen können. So findet man Appendix und Coecum noch links, die Leber ungeformt und ungelappt durch das Fehlen der abdominellen Druckverhältnisse, teils sehr kurze Mesenterien und Bänder, teils Ausbleiben der sekundären Fixation.

Man kann die Vorgänge, welche zur Ausbildung der Topographie der Baucheingeweide führen, in ihrem zeitlichen Verlauf mehr oder weniger genau in drei Stadien einteilen. Das erste ist dasjenige der Verlängerung des Darms, das zweite dasjenige der Verlagerung einzelner Darmabschnitte, in dem dritten Stadium erfahren einzelne Darmteile durch die sekundäre Verwachsung ihres Peritonealüberzugs sowie ihrer Mesenterien eine Fixation an die dorsale Wand der Peritonealhöhle. Die Verwachsung des Colon ascendens und descendens mit der hinteren Bauchwand beginnt am Ende des 4. Monats der Entwicklung. Dies ist aber schon alles ausgeblieben. Ich kann die Entstehung der Eventration sogar noch früher befristen, da eine Umlagerung auch nicht mehr stattgefunden hat;

die Radix mesenterii läuft beinahe noch sagittal und die Organe liegen im wesentlichen noch in der Medianlinie. Man darf daher schon eine sehr frühfötale Entstehungszeit annehmen, wie Kermauner es beweist.

Zwerchfelldefekte, wie sie nach Ahlfeld bei allen größeren Bauchbrüchen vorkommen sollen, waren weder hier noch in anderen Fällen zu beobachten; auch ließ sich nirgends ein Meckelsches Diverkel erkennen. Lediglich hatte das Zwerchfell nicht seine übliche Form. Dies ist aber leicht durch die fehlende Nachbarschaft der formenden Organe wie Leber, Magen und Milz zu erklären.

Auch die Nieren werden bei so eingreifender Störung der Entwicklung und Lagerung der Bauchorgane in Mitleidenschaft gezogen. Best und Gruber beschreiben einige Fälle schwerster Dystopie im Urogenitalapparat, sowie Harnleiterverschluß und Ektasien des Nierenbeckens. Ich fand lediglich eine leichte Dystopie rechts und eine kugelige Klumpenniere links, bei der die Lage des Hilus nicht der normalen Topographie entsprach.

Was die Genitalorgane betrifft, so kam nur der linke Hoden zur Anlage, der jedoch nicht descendiert war. Trotz peinlichst genauem Vorgehen, konnte rechts weder das Organ noch ein Rudiment desselben gefunden werden. Während bei anderen Autoren oft noch grobe Mißbildungen der anderen Geschlechtsorgane vorliegen, wie Kommunikation von Ureter-Uterus-Blase, Hypoplasie des Penis — sie sprechen von einem Pürzel — Hypospadie und Epispadie des Penis, Atresie der Harnröhre. so habe ich bei meinem Fall nichts derartiges feststellen können.

Schließlich verdienen die Umstände der Nabelschnur und des Gefäßsystems Aufmerksamkeit. Während meistens eine Dreizahl der Gefäße zu finden ist, so habe ich doch in Fällen bei Gruber und Best, Rischpler, Sternberg und Kermauner ein Fehlen der rechten Nabelarterie gefunden, während Stern den Mangel der linken feststellte. Kermauner führt das Fehlen einer Nabelarterie auf sekundären Schwund infolge von Strömungshindernissen zurück und betont, daß stets diejenige Arterie fehlt, die den längsten Weg in die Bruchsackwand habe; da natürlich oft Skoliosen höchsten Grades vorkommen, so wäre die Möglichkeit größerer Wegdifferenzen schon gegeben. Sollte das aber so ausschlaggebend sein? Wolff hat drei Möglichkeiten angeführt, die zur Entstehung nur einer Nabelarterie führen; nämlich ein Hervorgehen aus der Hypogastrica, das Persistieren einer A.omphalome-

senterica und einer Arterie, die eine direkte Fortsetzung der Aorta bildet.

Marchand dagegen sieht das Vorkommen nur einer A. umbilicalis als Folge der Spaltung des Bauchstiels an. Dies ist mir auch wahrscheinlich. Denn durch die Ausdehnung des Sackes durch die Eventration können doch auch die Gefäße voneinander getrennt werden und verschieden über die Bruchsackwand verlaufen. Bei verschieden günstigen bzw. ungünstigen Zug- oder Druckverhältnissen ist dann eine Abklemmung bzw. Obliteration des einen oder anderen Gefässes gut möglich.

Den Zeitpunkt, zu dem bzw. vor dem die mißbildende Ursache eingewirkt hat, bezeichnet man nach E. Schwalbe als teratogenetische Terminationsperiode. Als Entstehungszeit ist eine solche vor der Befruchtung möglich — die Ursache muß hier also im Samenfaden, im Ei oder in beiden liegen — oder eine solche während der Befruchtung, wobei die Kopulation selbst das veranlassende Moment ist — oder eine solche nach der Befruchtung. Was die Entstehungszeit der Mißbildungen vom vorliegenden Typus betrifft, so hat sich Kermauner in sehr erschöpfender Weise damit beschäftigt. Er hat sie schon in die zweite bis dritte Woche der menschlichen Ontogenese befristet, da er in dieser Zeit schon Lagerung von Organen (z. B. laterale Keimdrüsenanlage) entsprechend der Eventration findet.

Was die Entstehung der Mißbildungen betrifft, so unterscheidet man auch hier am besten mit E. Schwalbe eine kausale Genese, die Frage nach den zugrundeliegenden Ursachen und eine formale Genese, welche die Gestaltungsvorgänge behandelt. Zunächst die kausale Genese. Man kann hierbei eine Einteilung in zwei große Gruppen vornehmen. Die erstere betrifft die Mißbildungen aus inneren, die zweite diejenige aus äußeren Ursachen. Mißbildungen der ersten Art sind die Folge von durch innere Bedingungen bewirkten Entwicklungsstörungen. Der letzte Grund für solche liegt in der Anlage, sei es im Samenfaden oder im Ei. Diese auf inneren Ursachen beruhende Vererbung betrifft besonders leichtere Anomalien aber auch schwere Störungen wie Hasenscharte, Wolfsrachen oder Spina bifida. Sollte sich hiermit der vorliegende Fall erklären lassen? Denn wie die Familienanamnese zeigt, waren in der Familie des Vaters drei Wolfsrachen vorhanden. Eine Tendenz zur Mißbildung in der Familie wäre also nicht abzuleugnen; lediglich die Lo-

kalisation wäre nicht dieselbe. Doch handelt es sich hier wie dort jedenfalls um Spaltbildungen.

Aus den Schwangerschaftsbegleitsymptomen ist auch schwer ein Schluß zu ziehen. Wohl hatte die Mutter der Frucht anhaltende Schmerzen im rechten Unterbauch und man wird sie jetzt post partum, im Gegensatz zur klinischen Diagnose einer Appendicitis, wohl einer patholog. Schwangerschaft zuschreiben dürfen.

Ein Embryo ohne Nabelschnur wird durch die Kindsbewegungen (3.—4. Monat beginnend) bei erster Lage einen schmerzhaften Zug an der rechten Uteruswand ausüben können. Wir können dies aber nur zeitlich auswerten. Es besagt uns, daß zu dieser Zeit (3. bis 4. Monat) in utero schon so fortgeschrittene pathologische Entwicklungsvorgänge da waren, daß sie Symptome bei der Mutter machten. Man könnte schließlich die Symptome auch umwerten und sich fragen: Waren nicht erst pathologische Vorgänge bei der Mutter da, welche Symptome machten und die dann die Entwicklungsstörung am Foetus bedingten? Doch bringen uns schon weiter oben angestellte anatomische Betrachtungen genauere Resultate über die teratogenetische Terminationsperiode, welche die Vorgänge früher befristen, als klinische Symptome auftreten. Das Primäre scheint also doch die Mißbildung und das Sekundäre die klinischen Erscheinungen zu sein. Die kausale Genese ist auf diesem Wege wohl kaum zu erklären.

Äußere Einflüsse treten im allgemeinen auch später auf (fötale Erkrankungen etc.). Die Mehrzahl der entstehenden Mißbildungen ist aber auf eine frühe Entwicklungszeit zurückzuführen. Wenigstens alle erheblicheren Formabweichungen entstehen in den ersten drei Monaten, in welchen die hauptsächlichste Formgestaltung des Foetus vor sich geht. In dieser Zeit finden sich aber Foetalkrankheiten selten und führen beinahe immer zum Absterben und zur Mazeration der Frucht. Diese Mißbildungen, ebenso aber auch viele der später entstehenden Anomalien, sind daher auf andere in äußeren Ursachen begründeten chemischen und physikalischen Schädigungen der Keimentwicklung zurückzuführen.

Hierzu gehören erfahrungsgemäß mechanische Einflüsse, Erschütterungen, Druckwirkungen und Wachstumshindernisse von seiten der Umgebung. Erkrankungen der Eihäute (Hydrops, Stränge, Lage des Amnions), der Plazenta und des Uterus wirken durch Raumbeengung und Störung der Blutzufuhr in diesen Sinne.

Über die Genese der Bauchspalte sind recht viele und verschiedenartige Theorien im Laufe der Zeit aufgestellt worden. Ich möchte darauf verzichten, alle anzuführen. Heute interessieren noch Ahlfeld und Kermauner, die im Prinzip auch chemisch-physikalisch erklären wollen, doch auch voneinander abweichen.

Ahlfeld meint, die primäre Ursache dieser Entwicklung liege in den Eingeweiden selbst. Physiologisch liegen bis zur zehnten Woche der Entwicklung eine oder mehrere Darmschlingen im Nabelstrang. Diese Schlingen gehören dem unteren Teil des Ileums und dem Anfangsteil des Dickdarms an. An dem am weitesten in die Nabelschnur hereinragenden Teil des Ileums findet sich die Ansatzstelle des Dottergangs. Normalerweise verjüngt sich der Dottergang und reißt vom Darm ab, ohne daß man später noch eine Ansatzstelle nachweisen kann. Zu gleicher Zeit wird durch konzentrisches Wachstum der Bauchdecken die noch vorhandene Spalte verkleinert, bis nur noch eine Öffnung für die Gefäße des Nabelstrangs bleibt. Ahlfeld sieht nun die Ursache des Nabelschnurbruchs in einer verzögerten Trennung oder sogar in einem Ausbleiben der Trennung des Dottergangs vom Darm, der damit einen dauernden Zug ausüben soll auf die Darmschlingen und sie in der Nabelschnur festhalte. Für die Entwicklung der ganz großen Nabelschnurbrüche, wie er in meinem Fall vorliegt, nimmt er ein forciertes Herausziehen der Darmschlingen an, z. B. durch eine plötzliche sehr starke Füllung der Amnionhöhle mit Flüssigkeit, durch die der Dottersack schnell von der Frucht weggedrängt werde. Es trete dann eine Nabelschlinge tiefer in die Nabelschnur hinein und ihr müßten dann andere Schlingen folgen, sowie auch manchmal Teile des übrigen Inhalts der Bauchhöhle. So werde der Verschluß der Bauchwand verhindert.

Dieser Ansicht Ahlfelds tritt Buschan mit eigentlich sehr einleuchtenden Gründen entgegen. Er meint einerseits, daß Darmdivertikel, die doch als Überreste des vorhandenen Zusammenhangs zwischen Darm und Nabelbläschen häufig genug vorkommen sollten, in allen Fällen nur sehr selten beobachtet wurden, und daß anderseits der Nabelstrang an der Peripherie der Vorwölbung inserierte, trotzdem der Zug auf den Fötus hätte senkrecht ausgeübt worden sein müssen.

Kermauner stellt sich auf den Boden einer formalen Entstehungstheorie. Seine Ansicht beruht auf wesentlich anderen Grundlagen. Er glaubt eine einheitliche Erklärung für das gleich-

zeitige Vorkommen von Bauchspalten und Wirbelsäulenkrümmungen in einer durch primäres Hydramnion bedingten Störung des metameren Aufbaus des Körpers zu finden. Seine Hypothese ist etwa folgende: Normalerweise umhülle das Amnion ganz knapp den Embryo während der ersten Zeit. Das Amnion könne aber auch schon viel größer sein. Der amniodorsale Raum, die Exocölomhöhle, von welcher der Embryo sich abschnürte, sei durch eine schleimigbindegewebige Gallerte ausgefüllt. Erst im fünften Monat verwüchsen Amnion und Serosa. Ein schlaffes und weites Amnion sei stets ein Zeichen krankhafter Veränderungen, die zugehörigen Embryonen seien mißgebildet. Die Ursachen dieses Hydramnion seien unbekannt; man könnte sich jedoch ganz gut vorstellen, daß eine in der zweiten bis dritten Woche im Blute kreisende chemische Substanz, welche eine vermehrte Tätigkeit des extraembryonalen Ektoderms zur Folge hätte, hier bedingend wirken können. Der Bauchstiel halte nun aber bei Vorkommen eines Hydramnion mit dem übrigen Amniongewebe im Wachstum nicht Schritt. Durch die Vergrößerung des Amnions werde die kraniale Hälfte des Embryo, die über den Dottersack hinausgewachsen sei, frei beweglich. Der Foetus ändere nun seine Lage; da aber das Schwanzende des Foetus durch die Kürze des Bauchstiels festgehalten werde, erleide die Frucht nach hinten oder nach der Seite Ausbiegungen und die einzelnen Metameren würden sehr ungleich auf Zug oder Druck beansprucht; so entständen Durchbiegungen, Knickungen und Lordosen des Achsenskeletts. Es treten Wachstumsstörungen, Hemmungen der Differenzierung und Änderungen der Wachstumsrichtung ein. So nimmt das Breitenwachstum der Urwirbel zu. Die Änderung der Wachstumsrichtung erweise sich am Becken wie an der Somatopleura, deren beide Blätter bzw. die in sie eindringenden Urwirbel sich divergierend statt konvergierend verhielten, also nicht zum Verschluß kämen. Excedierendes Wachstum einzelner Organe füge sich in diesen Rahmen. Falk drückt sich ähnlich darüber aus. Marchard anderseits machte nur amniotische Verwachsungen für die Entstehung der Eventration verantwortlich. Er meint, in einer Reihe von Fällen weisen zahlreiche amniotische Adhäsionen, Hautbrücken und andere sekundäre Mißbildungen auf Entstehung des Nabelstrangbruches durch frühzeitige Verwachsung zwischen Amnion- und Körperoberfläche hin, wodurch eine Verkrümmung des Embryonalkörpers und Zerrungen der Bauchwand stattfanden.

Ob man sich nun zur einen oder anderen Ansicht bekennen soll, ist schwer zu entscheiden und ist im Grunde genommen vorerst gleichgültig. Daß amniotische Adhäsionen sehr wohl eine Rolle als ursächliche Momente für die Entstehung von Bauchbrüchen oder anderer Monstra spielen können, ist erklärlich. Falk wies schon darauf hin, daß Eihüllen des Embryos die Wachstumsrichtung beeinflussen können. Darum braucht die amniogene Theorie nicht verworfen zu werden. Sie ist vielleicht nur eine andere Form der Erklärungen Kermauners, aber auch wenig befriedigend; denn wo die Erklärung auf Grund amniotischer Abschnürungen, Fäden usw. naheliegen mag, wird die Theorie doch unvollkommen bleiben. Sie führt uns nur einen kleinen Schritt weiter und zwingt uns ein neues Rätsel auf, nämlich die Frage nach dem Grund der amniotischen Verwachsungen. Dieser Grund ist ebenso unbekannt, als es die Gründe für das Kermaunersche Hydramnion sind.

So endigen in letzter Linie alle Theorien über die formale und kausale Entstehung dieser schweren Entwicklungsstörung auf dem Boden reiner Annahme. Die Natur hat hier in ihrem pathologischen Spiel noch dunkle Geheimnisse, in die Licht zu bringen noch eine schwere Aufgabe der Teratologie bleibt.

Zusammenfassung.

Die vorliegende Mißbildung ist kurz zu charakterisieren:

1.) Typische Bauchspaltenbildung mit amnialem Bruchsack.
2.) Amelie in Form eines Apus.
3.) Pes varo-equinus links.
4.) Dystopie und Deformierungen der Bauchorgane einschließlich linksseitiger Klumpenniere und rechtsseitiger Nierendystopie.
5.) Agenesie des rechten Hodens.
6.) Kryptorchismus links.
7.) Atresie des rechten Leistenkanals.
8.) Skoliose und Kyphose der Wirbelsäule.
9.) Leichte Form einer Rhachischisis lumbalis.
10.) Schwere Deformierung des Beckens, besonders der rechten Seite.
11.) Anomalie der Abdominal- und Umbilicalgefäße.

Herrn Geheimrat Professor Dr. Borst danke ich für die Überlassung der Arbeit. Ebenfalls bin ich den Herren Dr. Höra und Dr. Schauberger zu Dank verpflichtet für die Anregungen, die sie mir zur vorliegenden Arbeit gegeben haben.

LITERATUR.

Kermauner: Über Mißbildungen mit Störungen des Körperverschlusses. Arch. f. Gynäk. 78, 1906.

Schwalbe: Morphologie d. Mißbildungen, III. Teil.

v. Recklinghausen: Untersuchungen über die Spina bifida. Virchows Arch. f. pathol. Anatomie und Physiologie 105.

Anders H. E.: Mißbildungsliteratur von 1914—1921 im Zbl. f. Path. 1924, 34.

Gruber u. Best: Bauchspaltenbildung, Ztschr. f. urolog. Chirurgie 1922, 8.

Broman Ivar: Normale und abnormale Entwicklung des Menschen, Wiesbaden 1911.

Dietrich: Demonstration eines Falles von Bauch-Blasen-Genitalspalte. 9. Vers. d. deutschen Ges. f. Gynäk. in Gießen. Ber. im Zbl. f. Gynäk. 1901.

Sternberg: Ein Fall v. Fissura abdominis vesicointestinalis mit völliger Umkehrung d. Beckens. Zbl. f. allg. Path. u. path. Anat. 22, Nr. 3, 1911.

Kocheim Wilh.: Zur Pathologie der Eventration und mehreren anderen Mißbildungen. In.Diss. Breslau 1915.

Falk: Über angeborene Wirbelsäulenverkrümmung, Studien zur Pathologie d. Entwicklung. Bd. 2.

Weidling: Ein Fall von Bauch-Blasen-Darm- u. Genitalspalte mit Myelocystocele. Inaug.Diss. Leipzig 1903.

Knauf: Über einen Fall v. Bauch-Blasen-Genitalspalte. Inaug.Diss. 1905.

Buschau: Über Hernia funiculi umbilicalis. Inaug.Diss. Breslau 1887.

Rischpler: Drei Fälle v. Eventration: Arch. f. Entwicklungsmechanik d. Organismen 6.

Stern: Frucht mit Eventration und mehreren anderen Mißbildungen.

Karpeler: Ein Fall v. Eventration. Inaug.Diss. München 1893.

Ahlfeld: Arch. f. Gynäk. 11; 587 und 12; 156.

Garrè u. Borchard: Lehrb. d. Chirurgie.

Aschoff: Lehrb. d. Phathologie.

Wolff: Arch. f. Gynäkologie. 58.

Lebenslauf.

Ich bin am 19. September 1912 in Ravensburg als Sohn des Weinhausbesitzers und Bäckermeisters Franz Lins und seiner Ehefrau Ottilie Lins geb. Keller geboren. Nach zweijährigem Besuch der Volksschule Ravensburg trat ich in die Elementarklasse der Oberrealschule Ravensburg ein. 1931 legte ich dort das Abitur ab. Ich studierte an den Universitäten Tübingen, Bonn und München 10 Semester Medizin. Ein Semester wurde mir auf meine Dienstzeit beim Reichsheer angerechnet. 1934/35 diente ich ein Jahr beim Gebirgs-Jäger-Bataillon in Kempten. Zur Zeit lege ich das medizinische Staatsexamen an der Universität München ab.

Karl Lins.